

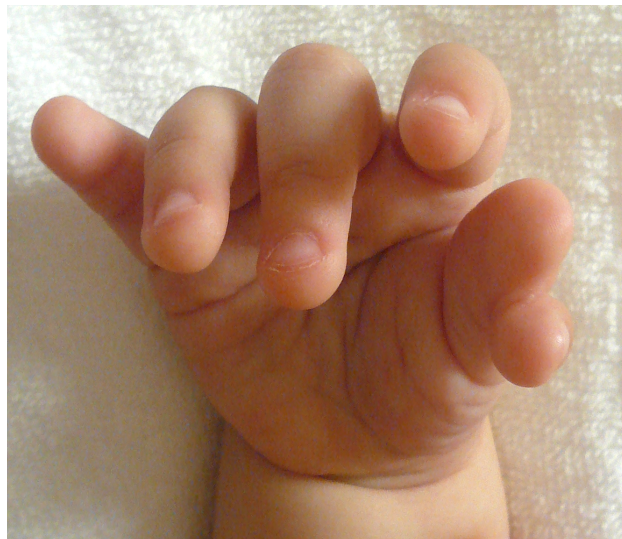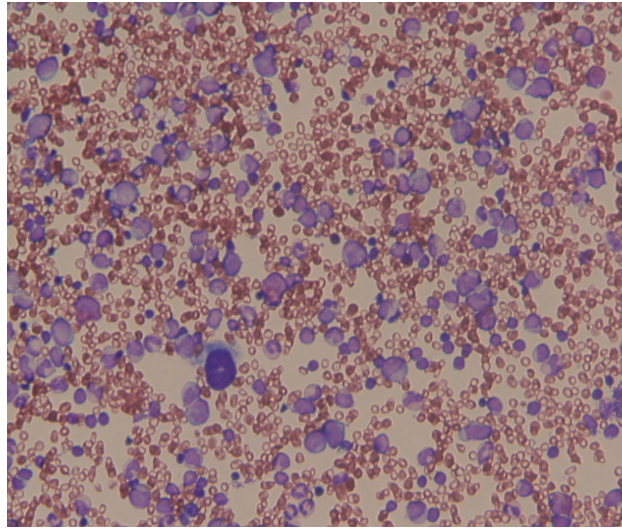
ver. 2017. 7. 3

先天性骨髄不全症診療ガイドライン 2017

一般社団法人 日本小児血液・がん学会（編集）

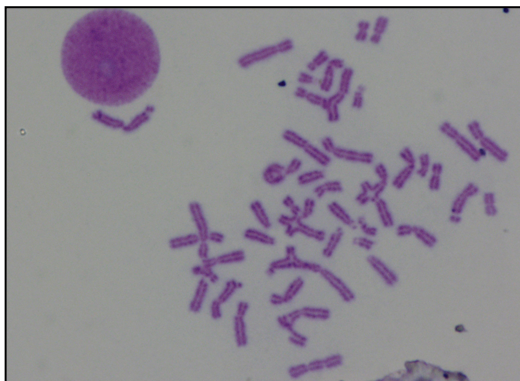
口絵

Ⅱ Diamond-Blackfan 貧血

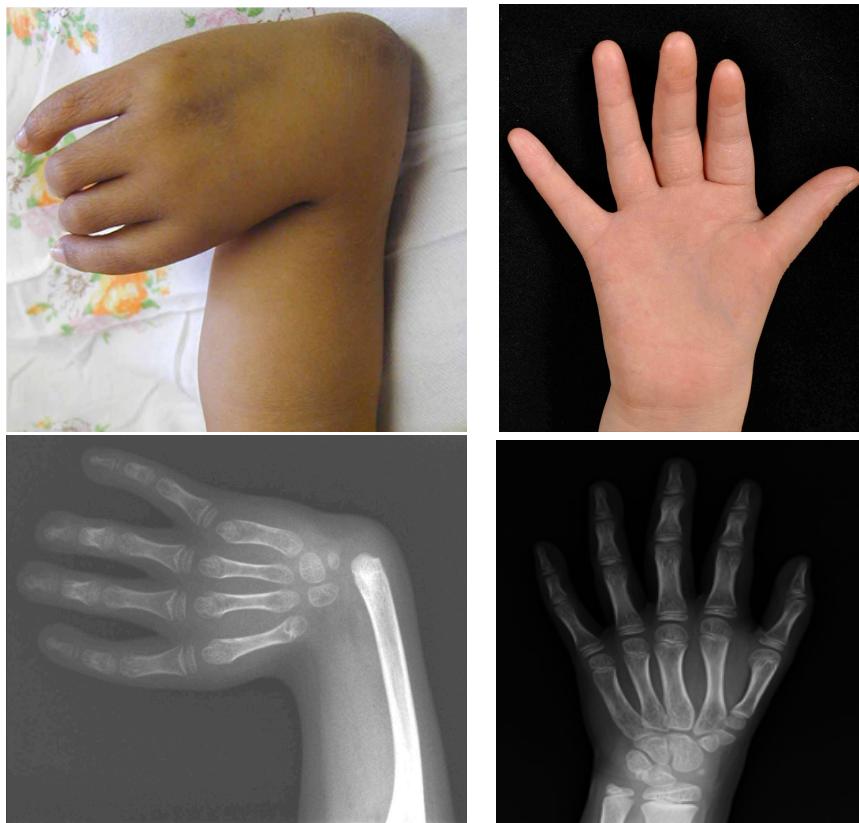

口絵 1 (上) Diamond-Blackfan 貧血の骨髓像. 骨髓は正形成で顆粒球系前駆細胞や巨核球を認めるが、赤芽球は全く認められない(名古屋大学小児科 濱麻人先生より供与)。(下) 拇指多指症(本文 p. 24 25 参照)

Ⅲ Fanconi 貧血

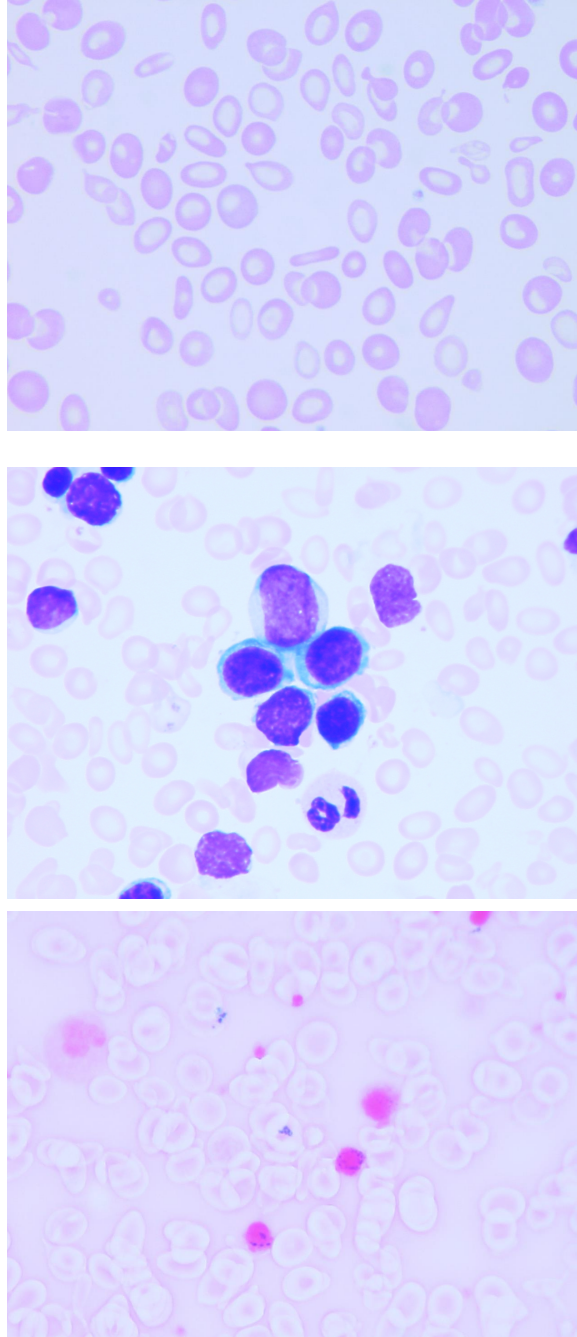


口絵 2 DEB 添加による染色体断裂(本文 p. 35, 36 参照)



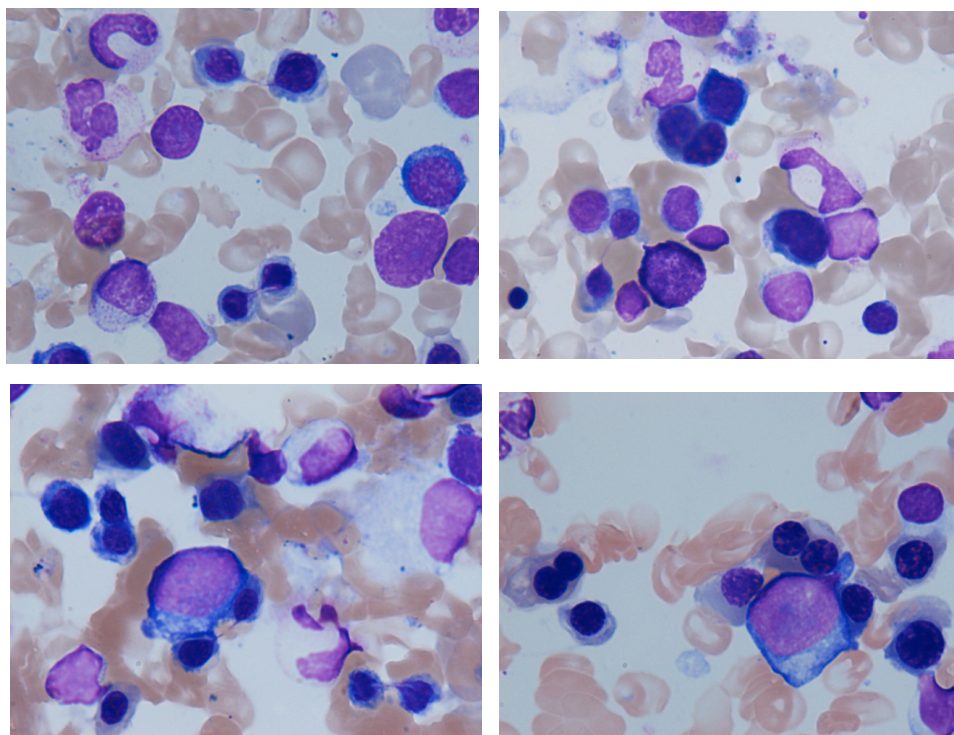
口絵 3 (左) 拇指・橈骨欠損の右上肢、(右) 母指丘筋低形成(本文 p. 40 41 参照)

IV 遺伝性鉄芽球性貧血



口絵 4 遺伝性鉄芽球性貧血. (上) 末梢血、(中) 骨髓像 (メイギムザ染色)、(下) 環状鉄芽球 (本文 p. 48 49 参照) (弘前大学輸血部 玉井圭子先生より供与)

V Congenital dyserythropoietic anemia



口絵 5 CDA type1 (CDAN1 変異あり)の骨髓像. 異常な赤芽球前駆細胞が増加し、巨赤芽球様変化、2核赤芽球、クロマチン橋で連結された赤芽球が認められる (本文 p.60 参照)