4章
中枢神経外胚細胞腫瘍

クリニカルクエスチョン一覧

- CQ1　中枢神経外胚細胞腫瘍の治療方針決定に必要な分類と診断方法は
- CQ2　一期的手術の原則とその方法は
- CQ3　標準的化学療法と治療期間は
- CQ4　術前化学療法の適応は
- CQ5　未熟奇形腫に対する化学療法の適応は
- CQ6　Stage Ⅰ性腺胚細胞腫瘍に対する外科療法ならびに化学療法の適応は
- CQ7　放射線治療の役割は
- CQ8　化学療法抵抗性または化学療法後の再発腫瘍に対する治療法は
- CQ9　自家造血細胞移植併用大量化学療法の適応と有効性は
- CQ10　治療に関連する合併症とその後の経過観察は

Ⅰ アルゴリズム

中枢神経外胚細胞腫瘍

小児（15 歳未満）胚細胞腫瘍のアルゴリズム

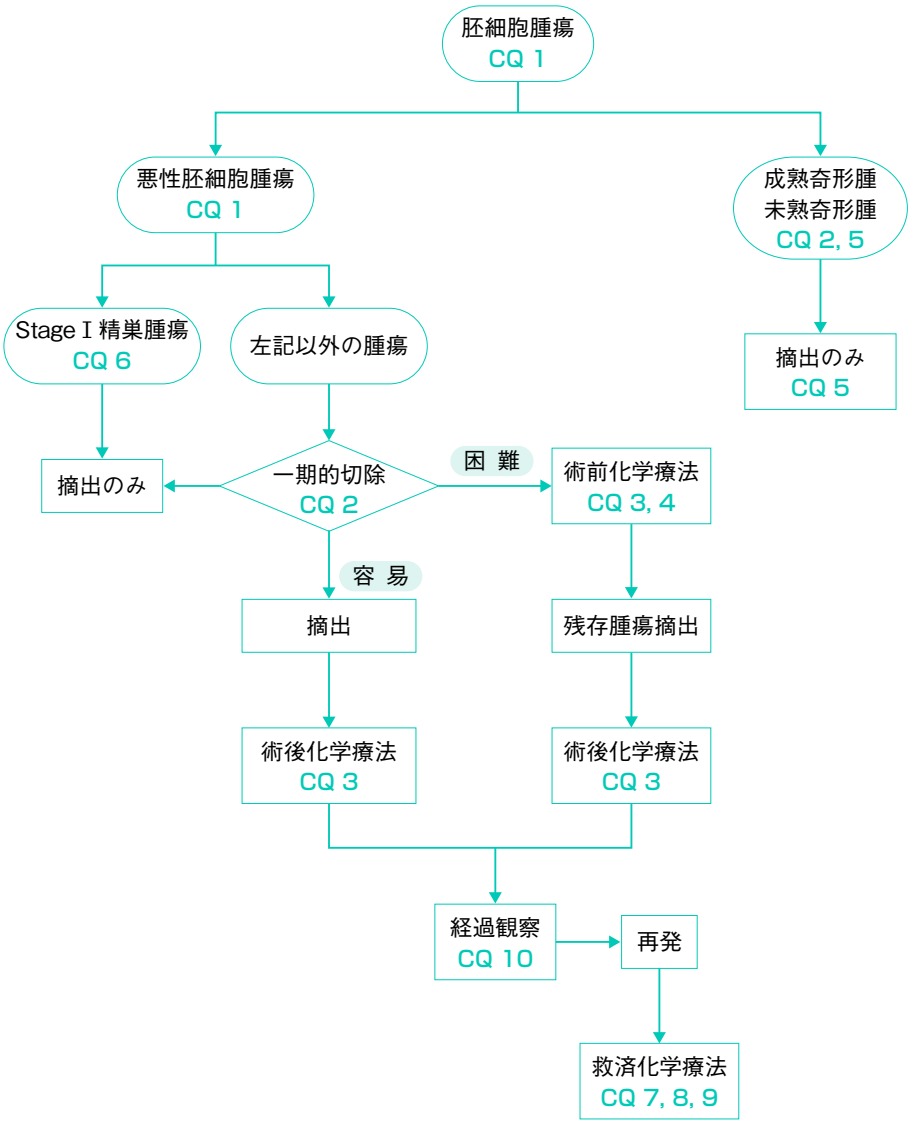

CQ は対応するクリニカルクエスチョンの番号を示す。

Ⅱ はじめに

胚細胞腫瘍は小児ではまれな腫瘍であり，青年期，若年成人に多い。小児期では乳幼児期と思春期に発生のピークがみられる。同じ組織型であっても乳幼児と思春期でみられる悪性胚細胞腫瘍の生物学的特徴は異なる。わが国での発生頻度は不明であるが，米国での統計では小児がんの3%と報告されている。胚細胞腫瘍の母体となる原始胚細胞は胎生期に卵黄嚢から腸間膜を経由して性腺に遊走するために，胚細胞腫瘍は性腺の他，仙尾部，後腹膜，縦隔と正中部位に発生する。

胚細胞腫瘍の種類は多岐にわたり，その悪性度も様々である。本章では成熟奇形腫は除き，頭蓋外に発生した胚細胞腫瘍について述べる。また，予後良好であるが，小児ではまれであるため，小児における十分なエビデンスの存在しないセミノーマ（精巣と縦隔に発生），未分化胚細胞腫（卵巣に発生）については成人領域のガイドラインを参照していただきたい。また，15歳以上の胚細胞腫瘍（おもに性腺，縦隔原発）は若年齢での胚細胞腫瘍と生物学的差異があり，より予後不良であるためこれらについても本ガイドラインの対象ではない。

悪性胚細胞腫は化学療法に対する感受性が極めて高く，未熟奇形腫とstage Ⅰの精巣腫瘍以外はすべて化学療法の適応となる。また，発生部位，組織型ごとの標準的治療法は存在せず，すべての部位のすべての組織型の悪性胚細胞腫に対してプラチナ製剤を骨子とした化学療法が適用され，その導入以来めざましい治療成績の向上が得られた。現在では，外科療法による病巣摘出とともに有効な化学療法を併用することで75～90%以上の5年生存率が報告されるに至っている。一方，組織型や発生部位の多様性はもとより，年齢に伴う特異性や進行度など，予後に関連し，また治療法の選択に際して考慮すべき因子もある。そのため最良の生命予後を得，かつ付随する後遺症を最小限にするためには，こうした小児胚細胞腫瘍の治療経験を有するしかるべき施設にて扱われることが望ましい。

本ガイドラインでは現行の小児胚細胞腫瘍に対する治療法や適応について記載するが，化学療法レジメンについては成人の性腺腫瘍に対して開発されてきたものが多く，小児の胚細胞腫に対する化学療法のデータは乏しい。しかし成人におけるデータの多くは小児胚細胞腫に適応しうると考えられる。

Ⅲ クリニカルクエスチョン

CQ1 中枢神経外胚細胞腫瘍の治療方針決定に必要な分類と診断方法は

背　景

胚細胞腫瘍は良性腫瘍である成熟奇形腫から極めて悪性度の高い腫瘍まで，多くの種類からなる。したがって治療法も種類によって大きく異なり，正確な診断が必要である。発生部位は，性腺，仙尾部，後腹膜，縦隔などと多岐にわたり，また，年齢による生物学的差異が存在する。さらに進行度や原発部位，あるいはリスク分類に応じて，行うべき外科療法や化学療法のあり方が異なる。すなわち，治療初期段階で腫瘍摘出を行った後，化学療法を加えずその後の綿密な経過観察を主体とすべき例や必要十分な化学療法を追加して治療を終了すべき例，あるいは診断的腫瘍生検と術前化学療法を先行させた後根治的手術を計画すべき例などである。このような厳密な治療の最適化は晩期合併症（例えば二次がん，不妊症，聴力障害，腎障害）を来す可能性を最小化する。それゆえ本腫瘍の治療法選択にあたっては，疾患の多様性を熟知し，症例ごとの臨床事項を良く評価した上で決定する必要がある。

推奨

組織型，病期，さらにこれらを用いた予後予測分類を用いて治療方針を決定する。

■推奨グレード（推奨度・エビデンスレベル）：1A

解　説

1．組織分類

組織型は成熟奇形腫，未熟奇形腫，悪性胚細胞腫瘍に大別され，このうち悪性胚細胞腫瘍は未分化胚細胞腫／胚細胞腫（ジャーミノーマ）／セミノーマ，胎児性癌，多胎芽腫，卵黄嚢腫瘍，絨毛癌に分類される（表 1）。日本病理学会小児腫瘍組織分類委員会の小児胚細胞腫瘍群腫瘍の分類が推奨される[1)]。成熟奇形腫は 3 胚葉成分に由来する分化した組織から構成され，卵巣と性腺外部位に発生する。一方，未熟奇形腫はやはり 3 胚葉由来の組織より構成されるが，より未熟な分化段階の組織を含む。悪性胚細胞腫瘍のうち，未分化胚細胞腫／胚細胞腫（ジャーミノーマ）／セミノーマは組織学的には同一の疾患で部位により名称が異なる。それぞれ，卵巣，中枢神経，精巣に発生し予後は極めて良好である。このうちセミノーマは若年成人で多く発症し，20 歳未満ではまれである。免疫染色で胎盤性アルカリホスファターゼ，CD117（c-KIT），podoplanin（D2-40）が細胞膜に陽性を示し，OCT3/4，SALL4 が核に陽性である。胎児性癌は小

表 1　胚細胞腫瘍の組織学的分類

①単一組織型　Pure form
（a）未分化胚細胞腫／胚細胞腫（ジャーミノーマ）／セミノーマ　Dysgerminoma/Germinoma/Seminoma
（b）胎児性癌　Embryonal carcinoma
（c）多胎芽腫　Polyembryoma
（d）卵黄嚢腫瘍　Yolk sac tumor
（e）絨毛癌　Choriocarcinoma
（f）奇形腫　Teratoma
①成熟型　Mature type
②未熟型　Immature type
②複合組織型　Tumors of more than one histological type（混合型胚細胞腫瘍 mixed germ cell tumor）
上記の組織型の 2 種以上の構成成分から成る腫瘍

表2　胚細胞腫瘍の病期分類

Ⅰ期：切除縁または領域リンパ節に顕微鏡的腫瘍がみられず，完全に切除された限局性腫瘍
Ⅱ期：摘出後も顕微鏡的残存腫瘍があるか，腫瘍被膜が破れた場合，または顕微鏡的リンパ節転移がある場合
Ⅲ期：摘出後も肉眼的残存腫瘍があるか，2 cm 以上の大きさのリンパ節転移があるか，または腹水または胸水に細胞診で確認された腫瘍細胞が存在する場合
Ⅳ期：肺，肝，脳，骨，遠隔リンパ節などへの遠隔転移のある播種性腫瘍

児では通常複合組織型をとる。多胎芽腫は卵巣に発生する極めて悪性のまれな腫瘍であり，しばしば他の悪性胚細胞腫瘍との混合型を呈する。卵黄嚢腫瘍はα-フェトプロテイン（AFP）を産生し半減期は 5〜7 日であり，治療効果判定に有用である。卵黄嚢腫瘍は乳幼児の男児で最もよくみられる精巣の悪性胚細胞腫瘍である。乳幼児での仙尾部の悪性胚細胞腫瘍はほぼ例外なく卵黄嚢腫瘍である。絨毛癌はβ-ヒト絨毛ゴナドトロピン（HCG）を産生し，半減期は 24〜36 時間である。胎児性癌同様，若年成人において複合組織型で発症する。これらの腫瘍は奇形腫の中に含まれていることも多く，成分の有無について慎重に検討することが必要である。

2. 病期分類

病期分類については表 2 に示すもの[2] が有用である。ただし，卵巣胚細胞腫瘍は国際産科婦人科連合（FIGO）の病期分類が用いられる。

卵巣胚細胞腫瘍には表 3 に示す FIGO の分類が小児を含めて最もよく用いられている[3, 4]。

3. 予後分類

予後と発生部位との関係では性腺発生例が最も良好である。胚細胞腫瘍は 15 歳以上の若年成人と乳幼児期に発生のピークがある。若年成人発症腫瘍では小児例ではみられ

表3　卵巣胚細胞腫瘍の病期分類（FIGO 分類）

I 期	卵巣に限局した腫瘍
	IA：片側の卵巣にみられ，腹水はなく，莢膜が無傷
	IB：両側の卵巣にみられ，腹水はなく，莢膜が無傷
	IC：卵巣嚢が破裂し，卵巣嚢転移，腹膜洗浄陽性，悪性腹水がみられる
II 期	骨盤伸展を伴う卵巣腫瘍
	IIA：子宮または卵管に骨盤伸展
	IIB：他の骨盤内臓器（膀胱，直腸，または腟）に骨盤伸展
	IIC：骨盤伸展および IC 期に示した所見
III 期	骨盤外腫瘍または転移陽性リンパ節
	IIIA：小骨盤外に顕微鏡的播種
	IIIB：2 cm 未満の肉眼的沈着
	IIIC：2 cm を超える肉眼的沈着または転移陽性リンパ節
IV 期	肝実質，胸膜腔などに遠隔臓器転移

ない 12 番染色体短腕の同腕染色体が認められ，たとえ病理組織学的に同一であっても生物学的差異が存在する[5-7]。また，青年および若年成人での縦隔悪性胚細胞腫瘍はクラインフェルター症候群で好発し，本疾患の 22％が同症候群患者で，その年齢中央値は 15 歳であったとの報告がある[8]。このような生物学的差異を反映して若年成人例の方が小児例と比較すると予後が不良であり，前者では成人の治療ガイドラインに準拠して治療を行うべきである。

米国小児がんグループ（COG）は米国とヨーロッパの今までの研究成果に基づいて以下の予後分類を提唱しており，これに基づいた治療を行う。

低リスク：stage I の性腺腫瘍。未熟奇形腫を含む[9, 10]。

中間リスク：stage II, III の性腺腫瘍，stage IV の精巣腫瘍，stage I，II の性腺外腫瘍

高リスク：stage IV の卵巣腫瘍と stage III，IV の性腺外腫瘍

Stage I の精巣胚細胞腫瘍，成熟奇形腫，未熟奇形腫以外では摘出術に加えてプラチナ製剤を中心とした化学療法を実施する。摘出術を最初に実施することが困難な場合は，術前化学療法により腫瘍の縮小を図った後に実施する。なお，化学療法により治療成績が極めて向上したこともあり，上記の胚細胞腫瘍の予後は発生部位により大きく変わることはないが，高リスクのうち 12 歳以上の縦隔腫瘍は特に予後不良である[11]。横紋筋肉腫，血管肉腫，未分化肉腫に類似した肉腫様成分を含むことがあり，これらは極めて悪性であり，進行して腫瘍成分の大部分を占めるに至ることがある[12]。また，縦隔腫瘍の卵黄嚢腫瘍の成分は造血器腫瘍を伴うことがある[13]。したがって，CQ4 で述べるように，縦隔腫瘍は外科療法が特に重要である。

4．診断方法

胚細胞腫瘍の好発部位に発生した腫瘍で AFP または β-HCG の上昇が認められれば容易に診断できる。腫瘍マーカーの上昇がみられない場合は病理診断が必要であるが，奇形腫に悪性成分が混在することがあるため，十分な量の腫瘍検体を丹念に検討する必

要がある。画像診断としては，胚細胞腫瘍はしばしば石灰化成分を有し，これが診断の根拠の一つとなるためCT検査が必要である。また，CT検査は治療効果が得られた場合に，経過中に出現する石灰化や歯などへの腫瘍成分の分化を評価するのにも有用である。胚細胞腫瘍はリンパ節，肺，肝以外に，まれながらも骨に転移するので，病期診断には骨シンチグラフィーも必要である。

絨毛癌で産生されるHCGを特異的に測定するためにはHCGのαサブユニットとβサブユニットのうち，後者を測定しなければならない。αサブユニットはLH, FSH, TSHと共通である。HCGは女子では黄体の保持を促進してプロゲステロンを分泌させるが，男子ではHCGのLH様作用のためテストステロン産生を刺激し，思春期早発症を呈することがある。

検索式・参考にした二次資料

検索フィールド：PubMed
検索期間：1975年4月1日～2014年3月31日
検索式：
病期分類：“germ cell tumors” AND “stage classification” 823件
予後分類：“germ cell tumors” AND “children” AND “risk classification” 285件

文献

1) 日本病理学会小児腫瘍組織分類委員会編：小児腫瘍分類図譜　第5篇小児胚細胞腫瘍群腫瘍　第1版．金原出版，1999.
2) Brodeur GM, Howarth CB, Pratt CB, et al. Malignant germ cell tumors in 57 children and adolescents. Cancer 1981 ; 48 : 1890–8.
3) Cannistra SA. Cancer of the ovary. N Engl J Med 1993 ; 329 : 1550–9.
4) Mann JR, Pearson D, Barrett A, et al. Results of the United Kingdom Children's Cancer Study Group's malignant germ cell tumor studies. Cancer 1989 ; 63 : 1657–67.
5) Perlman EJ, Cushing B, Hawkins E, et al. Cytogenetic analysis of childhood endodermal sinus tumors : a Pediatric Oncology Group study. Pediatr Pathol 1994 ; 14 : 695–708.
6) van Echten J, Oosterhuis JW, Looijenga LH, et al. No recurrent structural abnormalities apart from i(12p) in primary germ cell tumors of the adult testis. Genes Chromosomes Cancer 1995 ; 14 : 133–44.
7) Schneider DT, Schuster AE, Fritsch MK, et al. Genetic analysis of mediastinal nonseminomatous germ cell tumors in children and adolescents. Genes Chromosomes Cancer 2002 ; 34 : 115–25.
8) Nichols CR, Heerema NA, Palmer C, et al. Klinefelter's syndrome associated with mediastinal germ cell neoplasms. J Clin Oncol 1987 ; 5 : 1290–4.
9) Rogers PC, Olson TA, Cullen JW, et al, Pediatric Oncology Group 9048 ; Children's Cancer Group 8891. Treatment of children and adolescents with stage II testicular and stages I and II ovarian malignant germ cell tumors : A Pediatric Intergroup Study--Pediatric Oncology Group 9048 and Children's Cancer Group 8891. J Clin Oncol 2004 ; 22 : 3563–9.
10) Cushing B, Giller R, Cullen JW, et al, Pediatric Oncology Group 9049 ; Children's Cancer Group 8882. Randomized comparison of combination chemotherapy with etoposide, bleomycin, and either high-dose or standard-dose cisplatin in children and adolescents with high-risk malignant germ cell tumors : a pediatric intergroup study--Pediatric Oncology Group 9049 and Children's Cancer Group 8882. J Clin Oncol 2004 ; 22 : 2691–700.
11) Marina N, London WB, Frazier AL, et al. Prognostic factors in children with extragonadal malignant germ cell tumors : a pediatric intergroup study. J Clin Oncol 2006 ; 24 : 2544–8.
12) Dehner LP. Germ cell tumors of the mediastinum. Semin Diagn Pathol 1990 ; 7 : 266–84.
13) Nichols CR, Roth BJ, Heerema N, et al. Hematologic neoplasia associated with primary mediastinal germ-cell tumors. N Engl J Med 1990 ; 322 : 1425–9.

CQ2 一期的手術の原則とその方法は

背　景

小児の中枢神経外胚細胞性腫瘍においては，プラチナ製剤を中心とした化学療法への反応性が良好であるため，生検にて組織診断と悪性度の判定を行った後，化学療法を行うのが通常である。一方，未熟奇形腫と成熟奇形腫では摘出が唯一の治療法であるが，外科療法による合併切除や副損傷は患者の QOL に大きく関わってくる。発生部位によって臨床像に特徴があり，それぞれの外科療法について留意すべき点がある。

推奨

中枢神経外胚細胞腫瘍においては，可能ならば一期的全摘を目指す。

■推奨グレード（推奨度・エビデンスレベル）：1A

解　説

1．総論

わが国において 1996～2000 年に登録された，日本小児外科学会による小児固形悪性腫瘍予後追跡調査の胚細胞性腫瘍の項によると，良性奇形腫 395 例と悪性奇形腫 114 例の 5 年生存率は，それぞれ 97.0％と 93.5％で，$P=0.1547$ と差のないことが示された。その 5 年前と比較すると遠隔転移を有する悪性奇形腫の 5 年生存率が stage II，III と変わらない程度にまで改善しており，悪性奇形腫の治療に化学療法の進歩が大きく寄与していることが示された。したがって腫瘍マーカーが上昇して悪性奇形腫が疑われる場合，容易に全摘できると判断されない限り手術は生検にとどめ，化学療法後に二期的手術として残存腫瘍摘出を行うことが推奨される。なお，CQ1 で述べたが，腫瘍マーカーの上昇があり，好発部位の腫瘍であれば，生検も不要である。

一方，良性奇形腫においては手術による切除のみが治療手段となるため，手術による合併切除や副損傷の有無とその程度が患者の QOL に大きく関わる。完全切除を目指しつつ，状況によっては敢えて全摘しないという選択肢の考慮も必要である。また，一部の胎児診断される奇形腫においては，分娩時期・分娩方法にも配慮が必要である。

2．発生部位別手術

1）頭蓋外頭頸部

悪性奇形腫は少ないが[1)]，気道の圧迫や閉塞による呼吸障害が問題となる。また腫瘍の存在部位によっては，摘出術による反回神経麻痺が起こりうる。胎児口腔から突出する奇形腫は上顎から発生する上顎体（Epignathus）で，腫瘤が巨大である場合，帝王切開の途中で臍帯が繋がったままの状態で気管内挿管や気管切開を行う，EXIT（extra

utero intrapartum treatment)[2] の検討が必要である。

2）胸部・縦隔

前縦隔の胸腺原発例が多く，良性も悪性もみられる。胎児で腫瘤が大きな嚢腫成分を含む際には子宮内穿刺吸引が選択肢となり得る[3]。悪性の場合は，急速な増大による気道や大血管の圧迫のために重篤な状況に陥ることがあり[4]，腫瘍の大きさ・存在部位・症状の有無などにより術式を考慮する[5, 6]。

3）後腹膜

後腹膜の未熟奇形腫では急速な増大によって呼吸困難に陥る。また腎血管性高血圧を呈する例があり，oncogenic emergency と考えるべきである[7]。未熟型では術後再発の危険性があり[8]，術中の腎動脈攣縮から腎不全や vanishing kidney となるものがある[9]。腫瘍が巨大な場合，下大静脈や腎静脈を合併切除することによって手術合併症をむしろ減少させうる可能性もある[10]。術前に上部後腹膜腫瘍と診断したものが，開腹時に横隔膜頭側の胸腔原発と判明する例があり[11]，術前診断に留意が必要である。

4）卵巣

従来は正常卵巣部分を含めての腫瘍切除が行われてきた。今日では，妊孕性の保存という観点から，良性奇形腫を含む嚢胞状卵巣腫瘍では正常部分の卵巣の温存が行われている[12, 13]。しかし 5 年以上経過してからの同側再発があり，また正常にみえる対側卵巣にも後に腫瘍発生がみられるので，片側性の場合においても対側卵巣の詳細な観察が必要である。

未熟奇形腫では gliomatosis peritonei（GP）が起きやすく再発しやすい[14]。成人の未熟奇形腫では組織学的なグレード分類によって化学療法が行われる。一方，小児の未熟奇形腫は，GP も含めて総じて良性と考えられている。しかし死亡例も少数ながらみられる[14]。GP をみた場合は，再発や転移に厳重な経過観察を要する[15]。

5）精巣

小児精巣腫瘍は，成人例と異なって単一組織型の良性のものが多いため[16, 17]，2000 年頃より正常精巣部分を残して腫瘍部分のみを切除する精巣温存手術が行われ，良好な成績が示されてきた。しかしまだ治療法として確立されたものではない[17, 18]。悪性腫瘍としては卵黄嚢腫瘍が 60％と最も多く，高位除睾術が基本とされている。精巣のみ摘出し，後に悪性成分が検出された場合は，精索の摘出を追加する。

6）仙尾部

尾骨を切除することが重要で[19, 20]，乳児期後期の悪性奇形腫の再発母地を残さないようにする。正中仙骨動脈が非常に太い場合，および骨盤腔内腫瘍が大きい場合（Altman 分類 2 および 3）は，まず仰臥位にて腫瘍周囲の剥離と正中仙骨動脈の処理をし，その後に後方から腫瘍を切除する。両側の尿管が圧迫されて腎不全になった例や[21]，Altman 分類 2 や 3 などでは，膀胱障害や腎障害を呈するものがある[22, 23]。また，再手術は膀胱機能障害の大きなリスクであり[24]，初回手術における慎重な完全切除が重要とされる。

検索式・参考にした二次資料

検索フィールド：PubMed
検索期間：2010 年 4 月 1 日～ 2014 年 3 月 31 日
1. teratoma 467 件
1. testicular germ cell tumor 349 件
1. ovarial germ cell tumor 245 件
1. extragonadal germ cell tumor 90 件

この中から本テーマに関連するものと，2010 年 4 月以前からも重要と思われる文献を選択した。
また，NCI PDQ®を参考にした。

文献

1）Goins MR, Beasley MS. Pediatric neck masses. Oral Maxillofac Surg Clin North Am 2012 ; 24 : 457–68.
2）Laje P, Johnson MP, Howell LJ, et al. Ex utero intrapartum treatment in the management of giant cervical teratomas. J Pediatr Surg 2012 ; 47 : 1208–16.
3）Takayasu H, Kitano Y, Kuroda T, et al. Successful management of a large fetal mediastinal teratoma complicated by hydrops fetalis. J Pediatr Surg 2010 ; 45 : e21–4.
4）Billmire D, Vinocur C, Rescorla F, et al. Malignant mediastinal germ cell tumors : an intergroup study. J Pediatr Surg 2001 ; 36 : 18–24.
5）Chang CC, Chang YL, Lee JM, et al. 18 years surgical experience with mediastinal mature teratoma. J Formos Med Assoc 2010 ; 109 : 287–92.
6）Codrich D, Lembo MA, Schleef J. Thoracoscopic removal of a bulky cystic mediastinal mature teratoma in a 4–year–old child : report of one case and few surgical tricks. Eur J Pediatr Surg 2012 ; 22 : 318–20.
7）新井真理，岩中督，川嶋寛，他：Oncological emergency を呈した後腹膜奇形腫の 2 例．小児がん 2002 ; 39 : 244–8.
8）Gatcombe HG, Assikis V, Kooby D, et al. Primary retroperitoneal teratomas : a review of the literature. J Surg Oncol 2004 ; 86 : 107–13.
9）鈴木完，岩中督，金森豊，他：乳児期後腹膜奇形腫の臨床的問題点の検討．小児がん 2007 ; 43 : 707–11.
10）Solari V, Jawaid W, Jesudason E. Elective suprarenal and infrarenal cavectomy for excision of giant retroperitoneal teratoma in infancy. J Pediatr Surg 2011 ; 46 : e37–40.
11）Gow KW, Koontz CS, Dickson P, et al. Retropleural teratoma presenting as an abdominal mass in a 9–month–old boy. J Pediatr Surg 2010 ; 45 : e15–8.
12）Abdel–Hady el–S, Abdel–Hady Hemida R, Gamal A, et al. Fertility sparing surgery for ovarian tumors in children and young adults. Arch Gynecol Obstet 2012 ; 285 : 469–71.
13）Ammor A, Kisra M, Oulahyane R, et al. Ovarian tumours in children : a review of 18 cases. Afr J Paediatr Surg 2012 ; 9 : 231–6.
14）Yoon NR, Lee JW, Kim BG, et al. Gliomatosis peritonei is associated with frequent recurrence, but does not affect overall survival in patients with ovarian immature teratoma. Virchows Arch 2012 ; 461 : 299–304.
15）Targnion A, Broze B, Habonimana E, et al. Gliomatosis peritonei, an unusual abdominal carcinomatosis : report of two cases. Arch Pediatr 2010 ; 17 : 1169–73.
16）Caballero Mora FJ, Muñoz Calvo MT, García Ros M, et al. Testicular and paratesticular tumors during childhood and adolescence. An Pediatr（Barc）2013 ; 78 : 6–13.
17）Hisamatsu E, Takagi S, Nakagawa Y, et al. Prepubertal testicular tumors : a 20–year experience with 40 cases. Int J Urol 2010 ; 17 : 956–9.
18）Koski ME, Thomas JC. Successful bilateral testicular sparing surgery for benign teratoma. J Pediatr Urol 2009 ; 5 : 72–4.
19）Yoshida M, Matsuoka K, Nakazawa A, et al. Sacrococcygeal yolk sac tumor developing after teratoma : a clinicopathological study of pediatric sacrococcygeal germ cell tumors and a proposal of the pathogenesis of sacrococcygeal yolk sac tumors. J Pediatr Surg 2013 ; 48 : 776–81.
20）Ho KO, Soundappan SV, Walker K, et al. Sacrococcygeal teratoma : the 13–year experience of a tertiary paediatric centre. J Paediatr Child Health 2011 ; 47 : 287–91.
21）Ahmad M, Arora M, Ullah E, et al. Neonatal sacrococcygeal teratoma with acute renal failure.

BMJ Case Reports 2013 : published online 22 May 2013
22) Le LD, Alam S, Lim FY, et al. Prenatal and postnatal urologic complications of sacrococcygeal teratomas. J Pediatr Surg 2011 ; 46 : 1186–90.
23) Tailor J, Roy PG, Hitchcock R, et al. Long–term functional outcome of sacrococcygeal teratoma in a UK regional center (1993 to 2006). J Pediatr Hematol Oncol 2009 ; 31 : 183–6.
24) Berger M, Heinrich M, Lacher M, et al. Postoperative bladder and rectal function in children with sacrococcygeal teratoma. Pediatr Blood Cancer 2011 ; 56 : 397–402.

CQ3 標準的化学療法と治療期間は

背　景

小児領域における化学療法は成人精巣胚細胞腫瘍に対する化学療法のエビデンスに基づいて作成されてきた。しかし，小児胚細胞腫瘍は成人例より予後が良好であることもあり，小児期では肺毒性を危惧して標準治療薬であるブレオマイシン（BLM）の投与量が減じられている。現在，主として 2 種類の治療レジメンがあるが，それらについて解説する。必要とされるコース数は成人領域と異なり，比較試験で確定されたものはなく経験に基づいている。

推奨 1

PEB 療法〔シスプラチン（CDDP）＋エトポシド（ETP）＋BLM〕が推奨される。

■推奨グレード（推奨度・エビデンスレベル）：1A

CDDP の腎・聴器毒性が懸念される場合は JEB 療法〔カルボプラチン（CBDCA）＋ETP＋BLM〕が推奨される。

■推奨グレード（推奨度・エビデンスレベル）：1B

推奨 2

治療期間は腫瘍マーカーの陰性化と腫瘍の縮小が得られた後，さらに 2 コース追加することが推奨される。

■推奨グレード（推奨度・エビデンスレベル）：1B

解　説

小児領域では第 III 相比較試験は 1 試験のみである。この比較試験である米国小児がんグループの POG-9049 および CCG-8882 は 299 例の高リスク症例（stage III＋IV 性腺原発例とすべての病期の性腺外原発例）を対象として PEB 療法（CDDP＋ETP＋BLM）の CDDP を標準量（100 mg/m^2）と倍量（200 mg/m^2）とでランダム化比較試験で検討したものである[1)]。その結果，6 年無イベント生存率（EFS）は 80.5％ ± 4.8％ vs. 89.6％ ± 3.6％（P＝0.0284）と倍量投与群が優れていたが，全生存率（OS）では 86.0％ ± 4.1％ vs. 91.7％ ± 3.3％と有意差を認めなかった。毒性は倍量投与群で多くみられ，全感染症死 7 例中 6 例は倍量投与群であり，さらに標準量群ではほとんどみられなかった腎障害，聴器毒性（grade 3/4）が倍量投与群で高頻度に認められた。特に聴器毒性は深刻であり，他覚的難聴が 14％にみられ，しかも低年齢児では評価が困難で

あることから，14%という頻度は過小評価と考えられている。

このように両者の治療効果の差は僅少であるうえ，倍量投与の毒性は許容できるものではないことより，現時点での標準的化学療法はCDDP 100 mg/m^{2}よりなるPEB療法である。元来この比較試験で用いられた3薬剤の組み合わせは成人でのデータを援用したものであるが，小児で用いられているPEBは肺毒性を軽減するため，成人では毎週投与されるBLMを各コース一回投与と投与量が減じられている。標準的PEBの毒性はCDDPによる腎障害，聴器毒性，ETPによる二次性白血病，BLMによる肺線維症が考えられるが，この比較試験の147例のデータによると，クレアチニンクリアランスの低下や自覚的および他覚的難聴はともに認められず，呼吸機能不全が6例（4%）でみられただけであったが，短期の観察であるため，過小評価である可能性がある。また，このレジメンではETPによる急性骨髄性白血病（acute myeloid leukemia：AML）を生じる可能性があり，縦隔原発性例2例で二次性AMLを発症した。しかし，ETPによるAMLでみられる11q23の異常を認めなかったため，縦隔胚細胞腫瘍から時折発生するAMLであったと考えられる。

この試験で得られた部位別の成績は以下の通りである。縦隔（38例）：4年EFS 69±10%[2]，仙尾部（44例）：4年EFS 84±6%[3]，腹部・後腹膜（25例）：6年EFS 83±11%[4]。なお精巣原発例ではすべての病期で90%以上のEFSが得られている[1]。

一方，CDDPの腎，聴器毒性を減らすため，より非血液毒性の低いCBDCAに置き換える試み（JEB療法）が英国小児がん研究グループ（UKCCSG）でなされている[5]。それによるとJEBで治療を受けた137例の5年EFSは87.8%（95% CI：81.1–92.4%），OSは90.9%（95% CI：83.9–95.0%）と，JEBの有効性はPEBと同様と報告され，しかも腎，聴器毒性は少ない。CDDPとCBDCAの比較は小児領域では行われていないが，成人領域で非セミノーマ精巣胚細胞腫を対象としたCDDPとCBDCAのランダム化比較試験（ETP＋BLM併用）が行われ，CDDPレジメンが優っていたとの報告がある[6]。JEBレジメンの毒性としては137例中，grade 2（WHO分類）以上の腎毒性のみられた例はなく，grade 3，4の肺毒性がそれぞれ1例と2例にみられている。聴器毒性もgrade 3以上はなく非血液毒性はまれである。しかし，骨髄抑制は比較的強度であり，延べ703コース中68コースで4週以内に次のコースに進めなかった[5]。

必要とされる化学療法のコース数は，POG/CCGで用いられている4コースが成人での研究結果も合わせて考えると標準的なコース数と考えられる[1]。しかし，POG-9049/CCG-8882では，4コース後で完全寛解（CR）を達成していない症例（残存腫瘍が成熟または未熟奇形種であることが摘出術と病理学的診断で確認された症例は除く）にはさらに2コース追加することを規定していたが，CRが達成された症例は約半数にとどまり，結果的には残りの半数の症例は合計6コースの治療を受けたことになる[1]。一方，JEBレジメンを用いるイギリスのUKCCSGでは腫瘍の縮小を伴う腫瘍マーカーの陰性化が得られてからさらに2コースを追加する方法をとっているが，結果的にはコース数の中央値は5コース（3〜8コース）であった[5]。結局，標準的な必要コース数は腫瘍マーカーの陰性化と腫瘍の縮小が得られた後さらに2コース追加するということになる。

検索式・参考にした二次資料

検索フィールド：PubMed
検索期間：2010 年 4 月 1 日～ 2014 年 3 月 31 日
検索式：
“germ cell tumors” AND “chemotherapy” AND “children”　　226 件
この中から本テーマに関連するものと，それ以前からも重要と思われる 6 文献を選択した。
また，NCI PDQ®を参考にした。

文献

1) Cushing B, Giller R, Cullen JW, et al. Pediatric Oncology Group 9049 ; Children's Cancer Group 8882 : Randomized comparison of combination chemotherapy with etoposide, bleomycin, and either high-dose or standard-dose cisplatin in children and adolescents with high-risk malignant germ cell tumors : a pediatric intergroup study--Pediatric Oncology Group 9049 and Children's Cancer Group 8882. J Clin Oncol 2004 ; 22 : 2691-700.
2) Billmire D, Vinocur C, Rescorla F, et al. Malignant mediastinal germ cell tumors : an intergroup study. J Pediatr Surg 2001 ; 36 : 18-24.
3) Rescorla F, Billmire D, Stolar C, et al. The effect of cisplatin dose and surgical resection in children with malignant germ cell tumors at the sacrococcygeal region : a pediatric intergroup trial (POG 9049/CCG 8882). J Pediatr Surg 2001 ; 36 : 12-7.
4) Billmire D, Vinocur C, Rescorla F, et al. Children's Oncology Group : Malignant retroperitoneal and abdominal germ cell tumors : an intergroup study. J Pediatr Surg 2003 ; 38 : 315-8.
5) Mann JR, Raafat F, Robinson K, et al. The United Kingdom Children's Cancer Study Group's second germ cell tumor study : carboplatin, etoposide, and bleomycin are effective treatment for children with malignant extracranial germ cell tumors, with acceptable toxicity. J Clin Oncol 2000 ; 18 : 3809-18.
6) Horwich A, Sleijfer DT, Fosså SD, et al. Randomized trial of bleomycin, etoposide, and cisplatin compared with bleomycin, etoposide, and carboplatin in good-prognosis metastatic nonseminomatous germ cell cancer : a Multiinstitutional Medical Research Council/European Organization for Research and Treatment of Cancer Trial. J Clin Oncol 1997 ; 15 : 1844-52.

CQ4 術前化学療法の適応は

背　景

悪性腫瘍の治療の第一歩は腫瘍の全摘出であるが，小児例では進展していることも多く，切除が困難であったり，健常臓器の合併切除を要したりすることも少なくない。しかし，胚細胞腫瘍は化学療法に対する反応が良好である小児腫瘍の中でも特に効果的であることから，術前化学療法をまず実施する。

推奨

術前化学療法は，完全切除が困難な場合と遠隔転移のある場合に実施することが推奨される。

■推奨グレード（推奨度・エビデンスレベル）：1A

解　説

精巣以外の胚細胞腫瘍は進行した大きな腫瘤として発見されることが多く，しばしば根治的切除が困難である。根治的切除は治癒のためには重要であり，術前化学療法を行って腫瘍が縮小してから切除した方がその可能性が高くなる。26 例の縦隔原発悪性胚細胞腫瘍についてのドイツからの報告では，遠隔転移や病期は予後には影響せず，5 年無イベント生存率（EFS）完全切除群 vs. それ以外：94 ± 6% vs. 42 ± 33%；$P<0.002$ で，完全切除の有無が唯一の予後因子であったと報告している[1]。また，仙尾部の悪性胚細胞腫瘍では良好な予後を得るためには尾骨の切除は必須であり，完全切除例の予後が顕微鏡的残存あるいは肉眼的残存例に比較して有意に良好である[2]。さらに重要なことは，完全切除割合は遅延手術の方が高く，転移のある局所進展腫瘍例では術前化学療法後に局所遅延手術を受けた例のほうが，一期的手術後に化学療法を実施した例より予後が良好であった（5 年 EFS 79 ± 9% vs. 45 ± 15%：$P<0.05$）。

検索式・参考にした二次資料

検索フィールド：PubMed
検索期間：2010 年 4 月 1 日～ 2014 年 3 月 31 日
検索式：
“germ cell tumors” AND “chemotherapy” AND “children”　　226 件
この中から本テーマに関連するものと，それ以前からも重要と思われる文献を選択した。
また，NCI PDQ®を参考にした。

文献

1）Schneider DT, Calaminus G, Reinhard H, et al.Primary mediastinal germ cell tumors in children and adolescents : results of the German cooperative protocols MAKEI 83/86, 89, and 96. J Clin Oncol 2000 ; 18 : 832–9.
2）Göbel U, Schneider DT, Calaminus G, et al. Multimodal treatment of malignant sacrococcygeal

germ cell tumors : a prospective analysis of 66 patients of the German cooperative protocols MAKEI 83/86 and 89. J Clin Oncol 2001 ; 19 : 1943–50.

CQ5 未熟奇形腫に対する化学療法の適応は

背　景

成人の卵巣原発の未熟奇形腫では化学療法の併用が必要であるが，小児での未熟奇形腫での適応は明らかではなかった。

推奨

完全切除された場合は，部位や悪性成分の含有にかかわらず化学療法は行わず，経過観察を推奨する。

■推奨グレード（推奨度・エビデンスレベル）：1A

解　説

44 例の 1～20 歳までの卵巣未熟奇形腫女性を摘出手術のみを行って経過観察をしたところ，4 年無イベント生存率（EFS）97.7%（95% CI：84.9–99.7%）と全生存率（OS）100%の成績が得られた。うち 13 例の腫瘍は卵黄嚢腫瘍の成分を含んでおり，20 例では血清 AFP 値の上昇がみられた[1]。また，性腺外腫瘍 22 例を含む小児未熟奇形腫 73 例では手術のみで観察し，3 年 EFS が 93%（95% CI：86–98%）という成績が米国より報告されている。この報告では 5 例が再発したが，うち 4 例は化学療法にて寛解を得，残りは報告時点では治療中であった[2]。これらのことから，小児未熟奇形腫は全摘できればほとんどの症例は治癒し，再発した場合でも化学療法の追加で高い確率で治癒を得ることができると考えられる。

一方，成熟奇形腫においても 154 例の非精巣原発腫瘍の場合，完全摘出された場合の 6 年無再発生存率（RFS）は 96%であるのに対し，不完全摘出の場合には 55%であるとの報告もあり[3]，完全摘出のもつ意義は大きい。

検索式・参考にした二次資料

検索フィールド：PubMed
検索期間：1995 年 4 月 1 日～ 2014 年 3 月 31 日
検索式：
“immature teratoma” AND “children”　　54 件
この中で本テーマに関連する 3 文献を選択した。
また，NCI PDQ®を参考にした。

文献

1）Cushing B, Giller R, Ablin A, et al. Surgical resection alone is effective treatment for ovarian immature teratoma in children and adolescents : a report of the pediatric oncology group and the children’s cancer group. Am J Obstet Gynecol 1999 ; 181 : 353–8.
2）Marina NM, Cushing B, Giller R, et al. Complete surgical excision is effective treatment for chil-

dren with immature teratomas with or without malignant elements : A Pediatric Oncology Group/Children's Cancer Group Intergroup Study. J Clin Oncol 1999 ; 17 : 2137–43.
3) Göbel U, Calaminus G, Engert J, et al. Teratomas in infancy and childhood. Med Pediatr Oncol 1998 ; 31 : 8–15.

CQ6

Stage Ⅰ性腺胚細胞腫瘍に対する外科療法ならびに化学療法の適応は

背　景

性腺胚細胞腫瘍は悪性度の高い腫瘍であり，同時に化学療法に対する反応性がよいため，従来術後化学療法が行われることが多かった。しかし，最近では臨床試験の結果に基づき，精巣腫瘍 stage Ⅰに限っては高位除睾術のみの治療に止め化学療法は推奨されない。

推奨

Stage Ⅰ精巣胚細胞腫は摘出術のみで，慎重に経過を観察する，また卵巣腫瘍については化学療法を実施することが推奨される。

■推奨グレード（推奨度・エビデンスレベル）：1A

解　説

小児期の精巣腫瘍で頻度が高いものは奇形腫あるいは卵黄嚢腫瘍で，4 歳以下の男児に好発する。卵黄嚢腫瘍の多くは stage Ⅰであるが，経陰嚢的な腫瘍生検は鼠径部リンパ節への転移のリスクを生ずる。そのため精巣腫瘍評価の初期対応は適切になされる必要がある。Stage Ⅰ精巣胚細胞腫の予後は良好であり，1990 年に英国小児がん研究グループ（UKCCSG）より高位除睾術後，化学療法を行わず経過観察を行い，腫瘍マーカーが陰性化しない症例と再発症例にのみ化学療法を行うことで 73 例全例で無病生存が得られたことが報告された[1]。その後，CCG/POG〔現，米国小児がんグループ（COG）〕の共同研究でも同様の成績が報告され[2]，高位除睾術のみで化学療法や放射線治療は行わず，慎重に経過観察するのが標準的である。再発がみられればプラチナ製剤を含む化学療法を実施する。なお，stage Ⅱ以上の性腺胚細胞腫瘍は性腺外腫瘍と同様の治療を実施する。

傍精巣横紋筋肉腫の際に行われる病期の評価のための後腹膜リンパ節郭清は，若年男子の精巣胚細胞腫においては CT，MRI などの画像所見，腫瘍マーカー値の情報がこれに代え得ること，また射精障害をきたす可能性があることから，推奨されていない。

一方，stage Ⅰの卵巣胚細胞腫瘍も精巣原発腫瘍と同様，患側卵巣と卵管摘出のみで化学療法を行わないで多くの症例で治癒が期待できる[3, 4]。しかし，小児領域での報告は症例数が少なく，また，stage IA の成人を対象とした報告でも生存率は優れているが約 3 分の 1 が再発のため化学療法を必要とするなど[5]，現時点では手術のみでの経過観察は推奨されない。Stage Ⅱ以上の卵巣腫瘍と同様の治療を行う。

検索式・参考にした二次資料

検索フィールド：PubMed
検索期間：1990 年 4 月 1 日～ 2014 年 3 月 31 日
検索式：
“germ cell tumors OR germ cell tumours”AND“testis OR testes OR testicular”AND“children” 796 件
“ovarian germ cell tumors”AND“children” 516 件
この中から本テーマに関連のある 5 文献を選択した。
また，NCI PDQ®を参考にした。

文献

1）Huddart SN, Mann JR, Gornall P, et al. The UK Children's Cancer Study Group : testicular malignant germ cell tumours 1979–1988. J Pediatr Surg 1990 ; 25 : 406–10.
2）Schlatter M, Rescorla F, Giller R, et al. Children's Cancer Group, Pediatric Oncology Group : Excellent outcome in patients with stage I germ cell tumors of the testes : a study of the Children's Cancer Group/Pediatric Oncology Group. J Pediatr Surg 2003 ; 38 : 319–24.
3）Baranzelli MC, Bouffet E, Quintana E, et al. Non-seminomatous ovarian germ cell tumours in children. Eur J Cancer 2000 ; 36 : 376–83.
4）Mann JR, Raafat F, Robinson K, et al.The United Kingdom Children's Cancer Study Group's second germ cell tumor study : carboplatin, etoposide, and bleomycin are effective treatment for children with malignant extracranial germ cell tumors, with acceptable toxicity. J Clin Oncol 2000 ; 18 : 3809–18.
5）Dark GG, Bower M, Newlands ES, et al. Surveillance policy for stage I ovarian germ cell tumors. J Clin Oncol 1997 ; 15 : 620–4.

CQ7 放射線治療の役割は

背　景

化学療法の有効性が高いため放射線治療は一般的ではないが，放射線治療の有効性について検討した。

推奨

放射線治療を考慮する。

■推奨グレード（推奨度・エビデンスレベル）：2D

解　説

胚細胞腫瘍の初期治療は，現在はプラチナ製剤を中心とした化学療法が行われ，放射線治療は実施されない。放射線治療の経験を述べた文献においても，放射線治療が化学療法より有効であると述べるものはみられない[1-6]。化学療法抵抗性再発例での検討ではドイツから報告があり，それによると 45 Gy 以上を照射した 5 例中 3 例で寛解が得られたとのことである[7]。化学療法抵抗性の摘出が困難な腫瘍に対しては，十分な照射線量での放射線治療は有効なこともあると考えられる。

検索式・参考にした二次資料

検索フィールド：PubMed
検索期間：2010 年 4 月 1 日～ 2014 年 3 月 31 日
検索式：
“teratoma OR testicular germ cell tumor OR ovarial germ cell tumor OR extragonadal germ cell tumor” AND “radiotherapy OR radiation therapy”　105 件
advanced mode で新生児から 18 歳までを対象とし，abstract が利用可能なものから重要と思われる文献，及びそれ以前からも重要と思われる 7 文献を選択した。また，NCI PDQ®を参考にした。

文献

1）Büyükpamukçu M, Varan A, Küpeli S, et al. Malignant sacrococcygeal germ cell tumors in children : a 30-year experience from a single institution. Tumori 2013 ; 99 : 51-6.
2）Yalçın B, Demir HA, Tanyel FC, et al. Mediastinal germ cell tumors in childhood. Pediatr Hematol Oncol 2012 ; 29 : 633-42.
3）Andrés MM, Costa E, Cañete A, et al. Solid ovarian tumours in childhood : a 35-year review in a single institution. Clin Transl Oncol 2010 ; 12 : 287-91.
4）Sun XF, Yang QY, Zhen ZJ, et al. Treatment outcome of children and adolescents with germ cell tumor after combined therapy--a report of 44 cases. Ai Zheng 2006 ; 25 : 1529-32.
5）De Backer A, Madern GC, Hakvoort-Cammel FG, et al. Mediastinal germ cell tumors : clinical aspects and outcomes in 7 children. Eur J Pediatr Surg 16 : 2006 ; 318-22.
6）Shonubi AM, Musa AA, Akiode O, et al. Mature sacrococcygeal teratoma : a case report and literature review. West Afr J Med 2004 ; 23 : 176-9.
7）Schneider DT, Wessalowski R, Calaminus G, et al. Treatment of recurrent malignant sacrococcygeal germ cell tumors : analysis of 22 patients registered in the German protocols MAKEI 83/86, 89, and 96. J Clin Oncol 2001 ; 19 : 1951-60.

CQ8 化学療法抵抗性または化学療法後の再発腫瘍に対する治療法は

背　景

進行期胚細胞腫瘍の 20～30％は再発する。原発部位，再発時期や再発後の化学療法反応性により予後が異なるので，それらを勘案した治療選択が必要である。

推奨

成人における標準レジメンである VIP 療法〔ビンブラスチン（VBL）＋イホスファミド（IFM）＋シスプラチン（CDDP）〕または成人で救済療法として用いられるパクリタキセル（PTX），ゲムシタビン（GEM），オキサリプラチン（L-OHP）の併用療法や TIP 療法（PTX＋IFM＋CDDP）および自家造血細胞移植併用大量化学療法の適用を考慮する。

■推奨グレード（推奨度・エビデンスレベル）：1C

解　説

成人領域では精巣原発例が予後良好であり，標準的な救済化学療法（VIP 療法：VBL＋IFM＋CDDP）で長期生存が期待できるのに対し，精巣以外の非セミノーマは VIP 療法で長期生存が得られる可能性は 10％以下であり[1]，大量化学療法や新規薬剤の臨床試験の候補となる。

PTX は単剤での有効性が証明された薬剤であり，TIP 療法として IFM と CDDP との併用レジメンとして用いられる[2]。その他に単剤で効果が確認された薬剤として GEM，L-OHP があり，GEM/PTX[3]，GEM/L-OHP[4] の組み合わせの他，これら 3 剤を併用するレジメン[5] も報告されている。予後良好因子を有する例には，これらの成人に対して開発された救済療法が有効と考えられる。しかし，これらの成績はあくまで成人でのものであるため，小児に適用する場合には注意を要する。

検索式・参考にした二次資料

検索フィールド：PubMed
検索期間：1990 年 1 月 1 日～ 2014 年 3 月 31 日
検索式：
“germ cell tumor” AND “chemotherapy” AND “salvage”　1,259 件
これらのうち，本テーマに関連する 5 文献を選択した。

文献

1）Loehrer PJ Sr, Gonin R, Nichols CR, et al. Vinblastine plus ifosfamide plus cisplatin as initial salvage therapy in recurrent germ cell tumor. J Clin Oncol 1998 ; 16 : 2500-4.
2）Motzer RJ, Sheinfeld J, Mazumdar M, et al. Paclitaxel, ifosfamide, and cisplatin second-line therapy for patients with relapsed testicular germ cell cancer. J Clin Oncol 2000 ; 18 : 2413-8.

3) Einhorn LH, Brames MJ, Juliar B, et al. Phase II study of paclitaxel plus gemcitabine salvage chemotherapy for germ cell tumors after progression following high-dose chemotherapy with tandem transplant. J Clin Oncol 2007 ; 25 : 513-6.
4) Kollmannsberger C, Beyer J, Liersch R, et al. Combination chemotherapy with gemcitabine plus oxaliplatin in patients with intensively pretreated or refractory germ cell cancer : a study of the German Testicular Cancer Study Group. J Clin Oncol 2004 ; 22 : 108-14.
5) Bokemeyer C, Oechsle K, Honecker F, et al. Combination chemotherapy with gemcitabine, oxaliplatin, and paclitaxel in patients with cisplatin-refractory or multiply relapsed germ-cell tumors : a study of the German Testicular Cancer Study Group. Ann Oncol 2008 ; 19 : 448-53.

CQ9 自家造血細胞移植併用大量化学療法の適応と有効性は

背　景

成人領域では高リスク症例や治療抵抗例，再発例に対する治療として積極的な治療開発が行われている。小児ではこのような症例が少ないために治療開発が進んでいない。

推奨

初期治療抵抗例，初回治療への反応が不良であった再発例，縦隔原発の再発例では救済療法として自家造血細胞移植併用大量化学療法は選択肢となりうる。

■推奨グレード（推奨度・エビデンスレベル）：2C

解　説

成人領域では自家造血細胞移植併用大量化学療法は，予後不良例に対する初期治療として，また再発例に対する救済療法として精力的に検討されている。中間および高リスク群（成人領域のリスク分類は小児領域におけるそれとは異なる）に対する初期治療としての大量化学療法の有用性はまだ証明されておらず，米国と欧州からそれぞれ報告された第 III 相試験〔カルボプラチン（CBDCA），エトポシド（ETP），シクロホスファミド（CPA）〕では否定的な結果であった[1, 2]。一方，治療抵抗例や再発例に対する大量化学療法では連続的に 2 コースを繰り返す方法が高い有効性を示しており，特に精巣再発に対する救済療法としての有効性が高い[3]。

Bhatia らは初回再発の精巣胚細胞腫瘍に対し CBDCA＋ETP 大量化学療法を 2 サイクル実施し，57％の無再発生存率（RFS）（観察期間中央値 39 カ月）を得たと報告している[4]。さらに有効性を高めるために様々な試みがなされている。パクリタキセル（PTX）とイホスファミド（IFM）の併用療法を連続的に行い，引き続き大量化学療法を行うというものである。大量化学療法としては CBDCA＋ETP を 3 コース[5]，または 1 コースの CBDCA＋ETP＋チオテパ（TESPA）[6] を投与するものが第 II 相試験で検証されている。前者では 107 例の CDDP 耐性で，かつ通常，化学療法への反応が期待できない予後不良例を対象とし，47％の 5 年無病生存率（DFS）（観察期間中央値 61 カ月）を得ている。後者は CDDP を含む化学療法後の再発または耐性の 80 例を対象とし，25％の 3 年無増悪生存率（PES）を得ている。CDDP を含む化学療法に耐性，縦隔原発，血中ヒト絨毛ゴナドトロピン（HCG）が 1,000 U/L 以上，などの予後不良因子を有する患者は大量化学療法の恩恵はほとんど期待できないとされているが，これらの結果はこのような患者に治癒の可能性を開くものと期待される。結局，大量化学療法の有効性については，用いるレジメンと対象とする症例の状態により異なる可能性が高い。

なお，小児例に対する大量化学療法については欧州骨髄移植グループ（EBMT）の

登録例のデータが報告されており，性腺外胚細胞腫瘍再発 14 例中 8 例が観察期間 66 カ月で無病生存中とのことである[7]。

検索式・参考にした二次資料

検索フィールド：PubMed
検索期間：1990 年 1 月 1 日～ 2014 年 3 月 31 日
検索式：
“germ cell tumor” AND “high-dose chemotherapy” AND “transplantation”　　703 件
この中から本テーマに関連のある 7 文献を選択した。

文献

1) Motzer RJ, Nichols CJ, Margolin KA, et al. Phase III randomized trial of conventional-dose chemotherapy with or without high-dose chemotherapy and autologous hematopoietic stem-cell rescue as first-line treatment for patients with poor-prognosis metastatic germ cell tumors. J Clin Oncol 2007 ; 25 : 247-56.
2) Pico JL, Rosti G, Kramar A, et al. Genito-Urinary Group of the French Federation of Cancer Centers (GETUG-FNCLCC), France ; European Group for Blood and Marrow Transplantation (EBMT) : A randomised trial of high-dose chemotherapy in the salvage treatment of patients failing first-line platinum chemotherapy for advanced germ cell tumours. Ann Oncol 2005 ; 16 : 1152-9.
3) Einhorn LH, Williams SD, Chamness A, et al. High-dose chemotherapy and stem-cell rescue for metastatic germ-cell tumors. N Engl J Med 2007 ; 357 : 340-8.
4) Bhatia S, Abonour R, Porcu P, et al. High-dose chemotherapy as initial salvage chemotherapy in patients with relapsed testicular cancer. J Clin Oncol 2000 ; 18 : 3346-51.
5) Feldman DR, Sheinfeld J, Bajorin DF, et al. TI-CE high-dose chemotherapy for patients with previously treated germ cell tumors : results and prognostic factor analysis. J Clin Oncol 2010 ; 28 : 1706-13.
6) Rick O, Bokemeyer C, Beyer J, et al. Salvage treatment with paclitaxel, ifosfamide, and cisplatin plus high-dose carboplatin, etoposide, and thiotepa followed by autologous stem-cell rescue in patients with relapsed or refractory germ cell cancer. J Clin Oncol 2001 ; 19 : 81-8.
7) De Giorgi U, Rosti G, Slavin S, et al. European Group for Blood and Marrow Transplantation Solid Tumours and Paediatric Disease Working Parties : Salvage high-dose chemotherapy for children with extragonadal germ-cell tumours. Br J Cancer 2005 ; 93 : 412-7.

CQ10 治療に関連する合併症とその後の経過観察は

背　景

外科療法に伴う合併症の他に，抗がん剤による合併症が問題となりうる。

推奨

術前からの臓器不全の存在には注意が必要であり，治療後の醜形とともに慎重に経過を追い，心理的アプローチも導入すべきである。また，プラチナ製剤による腎障害や聴器障害，アルキル化剤や放射線治療による妊孕性低下に対しても注意が必要である。

■推奨グレード（推奨度・エビデンスレベル）：1A

解　説

良性奇形腫（成熟奇形腫と未熟奇形腫）では手術のみが治療手段である。切除可能な一部の悪性奇形腫においても手術は有力な治療方法であるが，術後化学療法によって重要臓器の温存が可能になってきているので，初回手術時の重要臓器合併切除は避けるべきである[1)]。後腹膜の奇形腫では，腎動脈の攣縮によって腎機能を失う例がある[2)]。

巨大な仙尾部奇形腫の腹腔からの血管制御において，腹腔鏡下手術では血管を見誤って切離してしまう危険性がある[3)]。また，骨盤腔内腫瘍が大きい場合は，膀胱障害や腎障害を呈するものがあり，家族への出生前からのカウンセリングとその後の支持的経過観察が必要とされる[4–6)]。仙尾部奇形腫の再手術は膀胱機能障害の大きなリスクであるので，初回手術による完全切除が重要である[7)]。また，臀部の醜形は小児の心にとって大きな重荷となる。十分な心理的アプローチによる経過観察が必要である[8)]。

胚細胞腫瘍で用いられる標準的化学療法（PEB，JEB 療法）（CQ3 参照）による晩期合併症としてシスプラチン（CDDP）による聴力障害が問題となる。高音域の障害はほぼ必発で不可逆的であるが，日常生活には支障がないことがほとんどである。しかし，言葉の習得前に生じると破裂音や摩擦音の発音に支障を来すことがあるので注意が必要である。その他，エトポシド（ETP）による二次性白血病，ブレオマイシン（BLM）による肺線維症が晩期合併症として考えられるが，米国小児がんグループ（COG）からは PEB による合併症として肺合併症が 147 例の 4% に認められたと報告されているが，ETP によると思われる白血病は観察されていない。再発などの難治例でイホスファミド（IFM）や大量化学療法で高用量のアルキル化剤を用いた場合には，二次がんや性腺機能障害，不妊の危惧がある。欧米では，卵巣組織の凍結保存が女児の妊孕性保存療法として検討されている。男児では，まだ精巣組織保存はマウスでの成功例のみとされている。

検索式・参考にした二次資料

検索フィールド：PubMed
検索期間：2010 年 4 月 1 日～ 2014 年 3 月 31 日
検索式：新生児から 18 歳までを対象とし，abstract が利用可能なもの
“surgical complications” AND “teratoma”　　153 件
この中から本テーマに関連するものと，それ以前からも重要と思われる文献を選択した。
また，NCI PDQ®，および小児・若年がん長期生存者に対する妊孕性のエビデンスと生殖医療ネットワーク構築に関する研究（http://www.j-sfp.org/ped/index.html）を参考にした。

文献

1）Rescorla FJ : Pediatric germ cell tumors. Semin Pediatr Surg 2012 ; 21 : 51–60.
2）鈴木完，岩中督，金森豊，他：乳児期後腹膜奇形腫の臨床的問題点の検討．小児がん 2007 ; 43 : 707–11.
3）Solari V, Jawaid W, Jesudason EC. Enhancing safety of laparoscopic vascular control for neonatal sacrococcygeal teratoma. J Pediatr Surg 2011 ; 46 : e5–7.
4）Ahmad M, Arora M, Ullah E, et al. Neonatal sacrococcygeal teratoma with acute renal failure. BMJ Case Rep 2013 ; May 22.
5）Le LD, Alam S, Lim FY, et al. Prenatal and postnatal urologic complications of sacrococcygeal teratomas. J Pediatr Surg 2011 ; 46 : 1186–90.
6）Tailor J, Roy PG, Hitchcock R, et al. Long-term functional outcome of sacrococcygeal teratoma in a UK regional center (1993 to 2006). J Pediatr Hematol Oncol 2009 ; 31 : 183–6.
7）Berger M, Heinrich M, Lacher M, et al. Postoperative bladder and rectal function in children with sacrococcygeal teratoma. Pediatr Blood Cancer 2011 ; 56 : 397–402.
8）Manzoni C, Canali R, Narciso A, et al. Sacrococcygeal teratoma : single center experience and functional long-term follow-up. Clin Ter 2011 ; 162 : 99–106.